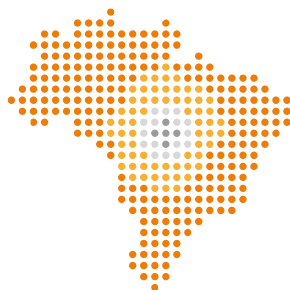

Cartilha sobre Carcinoma Basocelular do GBM



GRUPO BRASILEIRO DE
MELANOMA



GRUPO BRASILEIRO DE
MELANOMA



SUMÁRIO

Capítulo 1

Epidemiologia e Fatores de Risco | 06

Capítulo 2

Patogênese | 10

Capítulo 3

Quadro Clínico e diagnóstico diferencial | 12

Capítulo 4

Histopatologia | 16

Capítulo 5

Classificação quanto ao risco de recorrência local do carcinoma basocelular | 19

Capítulo 6

Tratamento do carcinoma basocelular de baixo risco de recorrência | 24

Capítulo 7

Tratamento Cirúrgico do Carcinoma Basocelular de Alto risco | 27

Capítulo 8

Tratamento sistêmico do CBC metastático ou irressecável | 30

Capítulo 9

Prognóstico | 33

Capítulo 10


Prevenção | 36





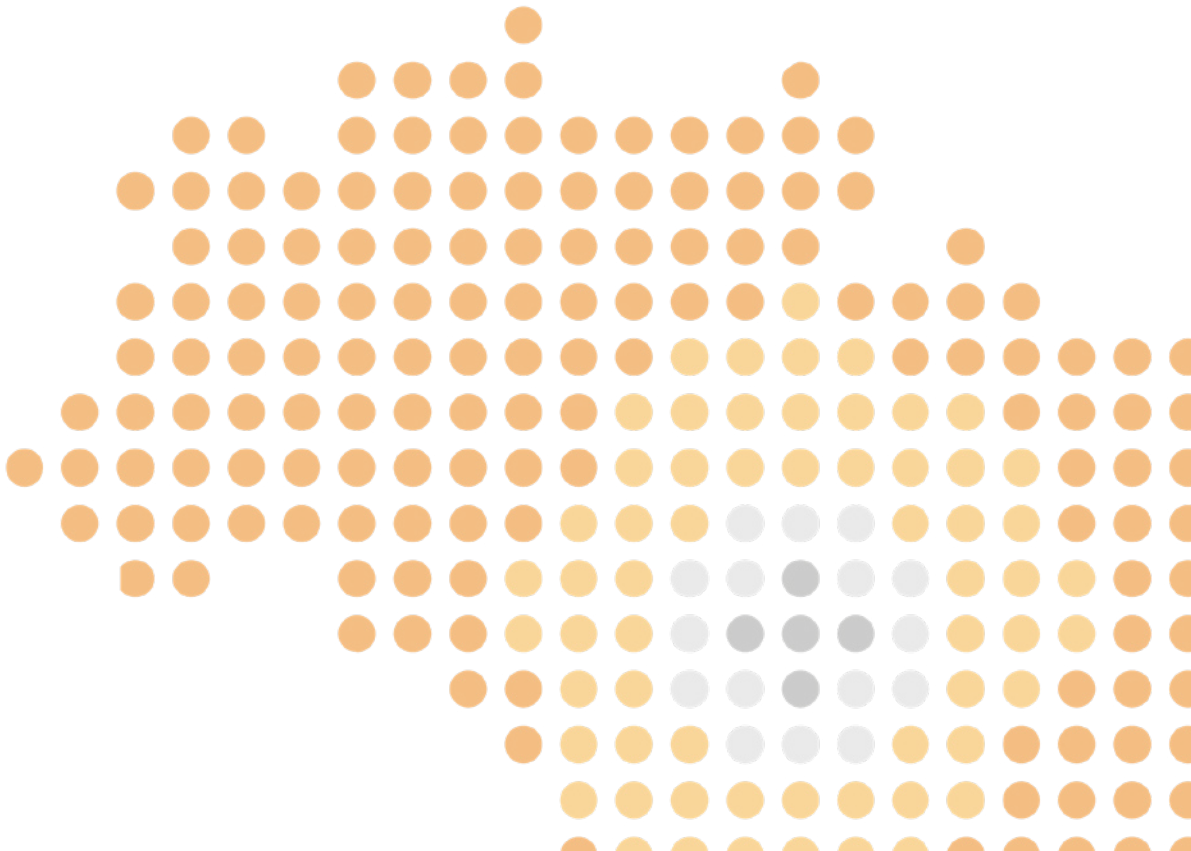
INTRODUÇÃO

O carcinoma basocelular (CBC) é um tipo de câncer da pele que se origina na camada basal da epiderme e seus anexos. Representa aproximadamente 75-80% dos cânceres da pele. Apesar de sua incidência exata ser difícil de ser determinada devido à subnotificação, ela parece estar aumentando mundialmente. Em caucasianos, a proporção da incidência de CBC e CEC é de 4:1. Sua localização mais frequente (60-80%) é a região da cabeça e pescoço. Era previamente chamado de epitelioma devido ao seu baixo potencial metastático. Contudo, quando diagnosticado tardiamente ou conduzido de maneira inadequada pode ocasionar deformidades, tornar-se inoperável e até mesmo, em raros casos, resultar em metástases à distância.



Capítulo 1

Epidemiologia e Fatores de Risco



01 | Epidemiologia e Fatores de Risco

Recomendações

O carcinoma basocelular (CBC) é a neoplasia maligna mais frequente e é cerca de 4 vezes mais frequente que o Carcinoma Espinocelular (CEC). Também conhecidos como carcinomas de queratinócitos, o CBC e o CEC são os cânceres de pele não-melanoma mais comuns, especialmente em indivíduos de pele clara.^{1,2} Sua incidência aumenta a cada ano, e no Brasil, segundo as estimativas do INCA, para o triênio 2023-2025, são esperados 101.920 novos diagnósticos em homens e 118.520 em mulheres.³ O CBC é um câncer de baixa agressividade, visto seu baixo potencial de metástases (0,03%), porém apresenta característica localmente invasiva.³ Se não diagnosticado precocemente e adequadamente tratado, pode acometer tecidos profundos, como musculatura e ossos, gerando, nesse cenário, grande morbidade. Importante lembrar sua propensão a recidivar mesmo após retirada cirúrgica ou outros métodos de tratamentos não cirúrgicos.⁴

Geralmente o CBC é de fácil diagnóstico para o especialista, por seus aspectos clínicos e dermatoscópicos típicos, porém a biópsia de pele é essencial para confirmar o diagnóstico e fornecer informações sobre o risco de recorrência. A cirurgia ambulatorial costuma resolver mais de 90% dos casos.

Os CBCs são mais comuns em pessoas de pele clara e acima dos 40 anos, porém esse perfil de idade vem se modificando com a constante exposição recreativa dos jovens aos raios solares, sendo confirmado pelos estudos que a exposição aguda intensa e queimaduras solares antes dos 20 anos, triplicariam o risco de CBC.^{3,5}

A estratificação de risco é realizada em dois grupos, da seguinte forma:

1. Risco associado com exposição UV ou artificial

- Pele clara, sardas, olhos claros, loiros ou ruivos
- Tendência a queimadura solar mais que bronzeamento
- História de queimaduras solares na infância
- Relacionada com a latitude (proximidade do Equador)

2. Outros fatores riscos

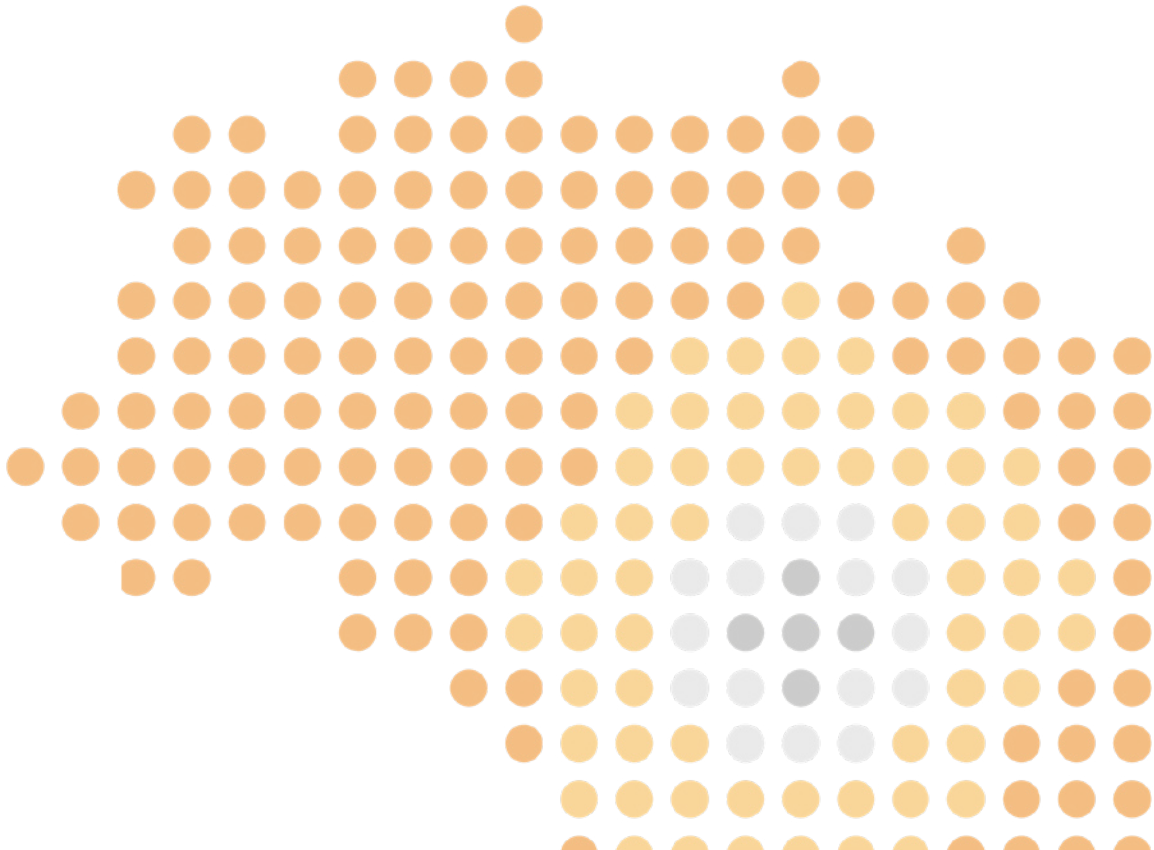
- Exposição à radiação ionizante e agentes químicos
- Medicações Imunossupressoras ou transplantado
- Infecção pelo HIV
- Síndromes genéticas: síndrome dos nevos basocelulares, xeroderma pigmentoso e síndrome de Bazex

Referências

1. Kishwer S, et al. Update on Keratinocyte Carcinomas. N Engl J Med 2018; 379:363-74
 2. Bichakjian C, et al. Guideline of care for the management of basal cell carcinoma J Am Acad Dermatol 2018; 78: 540-59.
 3. INCA (<https://www.gov.br/inca/pt-br/assuntos/cancer/numeros/estimativa/estado-capital/brasil>)
 4. Rippey jj. Why classify basal cell carcinomas? Histopatology 1998, 32, 393-398
 5. Miot HA, Chinem VP. Epidemiologia do carcinoma basocelular. An Bras Dermatol. 2011;86(2):292-305.
-

Capítulo 2

Patogênese



O desenvolvimento do CBC é resultado de uma cascata de eventos que ocorrem na regulação de genes de supressão tumoral e proto-oncogenes. Dentre eles, podemos destacar a chamada via Hedgehog e a via de supressão tumoral de p53. A primeira tem grande papel no período de formação embrionária e no processo de reparação tecidual. Alguns dos seus pontos são reconhecidos atualmente como fundamentais para a gênese da maioria dos CBCs como a ligação do receptor transmembrana PTCH com o ligante sonic hedgehog (SHh). Esta ligação liberaria a supressão do transdutor SMO que, por consequência, ativaria fatores transcripcionais. Estima-se que 90% dos carcinomas basocelulares estejam relacionados às mutações que levem a hiperativação desta via.¹

As mutações germinativas de PTCH são evidentes em casos como da Síndrome de Gorlin. Ela está relacionada com o desenvolvimento de múltiplos carcinomas basocelulares, iniciando de forma precoce na vida, assim como de malformações embriogênicas em diferentes tecidos. Entretanto, é reconhecido que mutações somáticas também ocorram na via e são encontradas em pacientes com CBCs que ocorram de forma esporádica (variação de 11-75% dos casos). Boa parte destas mutações apresentam transições de nucleotídeos que são tipicamente associadas ao efeito da radiação ultravioleta (mutações de “assinatura UV”).

Mutações no gene supressor tumoral p53 também possuem um efeito significativo na gênese dos CBCs. Considerado um dos “guardiões” do genoma humano, tem sua função primordial de controlar o crescimento celular e ativar processos de morte celular programada. A perda de sua função, por outro lado, permite a proliferação celular e seu papel na oncogênese já foi demonstrado em inúmeras neoplasias. No CBC, a perda da ação de p53 poderia, além de diminuir suas funções supressivas usuais, determinar um aumento na atividade e expressão de SMO e, conseqüentemente, suas implicações na via de sinalização Hedgehog já descrita anteriormente. Novamente, mutações com “assinatura” UV são frequentemente observadas no gene de p53.²


Há outros genes que participam do complexo mecanismo de formação dos CBCs. Mutações em genes como PTPN14, LATS1, TERT e DPH3-OXNAD1, entre outros, também já foram descritas. Recentemente, desregulações em RNA pequenos não codificantes também foram associados ao desenvolvimento de CBCs.

Referências

- 1-Pellegrini C, Maturo MG, Di Nardo L, Ciciarelli V, García-Rodrigo CG, Fargnoli MC. Understanding the Molecular Genetics of Basal Cell Carcinoma. *Int J Mol Sci* 2017;18:2485.
- 2- Hernandez LE, Mohsin N, Levin N, Dreyfuss I, Frech F, Nouri K. Basal cell carcinoma: An updated review of pathogenesis and treatment options. *Dermatologic Therapy* 2022;35:e15501

Capítulo 3

Quadro Clínico e diagnóstico diferencial



03 | Quadro Clínico e diagnóstico diferencial

O CBC pode variar em sua apresentação clínica. A forma mais frequente é uma pápula eritematosa ou cor da pele, brilhante, que cresce lentamente, podendo ou não ser ulcerada, em áreas fotoexpostas de pacientes de pele clara. Dependendo do subtipo histológico pode surgir de distintas formas.

Os principais pilares para o diagnóstico do CBC são o exame clínico associado à dermatoscopia, sendo que o diagnóstico definitivo é dado pelo exame anatomopatológico.^{1,2} O exame dermatoscópico aumenta a acurácia do diagnóstico, permitindo diferenciar os CBCs de outras neoplasias e processos inflamatórios, possibilitando, muitas vezes, estimar o tipo histológico da lesão.^{3,4} Outras técnicas de imagem também podem auxiliar no diagnóstico dos CBCs, como a microscopia confocal (MC), tomografia de coerência óptica (TCO) e a ultrassonografia de alta frequência (USAF), com grande importância na determinação das margens cirúrgicas, profundidade da lesão e possível recidiva.^{5,6}

As principais estruturas dermatoscópicas encontradas nos CBCs são classificadas de forma prática em estruturas pigmentadas, estruturas vasculares e estruturas não pigmentadas e não vasculares⁷ e estão detalhadas no Quadro 1. Os CBCs, sendo tumores não melanocíticos, não apresentam à dermatoscopia rede pigmentada, glóbulos agrupados ou estrias.

Os aspectos clínicos e dermatoscópicos dos CBCs variam de acordo com o seu tipo histológico e serão descritos a seguir nos tipos mais relevantes⁸.

1) CBC Nodular: tipo mais comum⁹, apresenta-se como pápula, nódulo ou placa eritematosa/cor da pele, geralmente localizado na cabeça ou pescoço. A lesão geralmente tem bordas bem delimitadas, com um brilho perláceo, e que podem ser mais elevadas na sua periferia em relação ao centro da lesão. Pode ou não ser ulcerada. À dermatoscopia encontramos os típicos vasos ou telangiectasias arboriformes com fundo branco ou vermelho leitoso.¹ Podemos encontrar também estrias brancas brilhantes (crisálidas). Nos tumores pigmentados encontramos também os ninhos ovóides azul acinzentados e glóbulos azuis. Diagnósticos diferenciais: nevos intradérmicos, hiperplasia sebácea, tricoepitelioma e melanoma, principalmente nos tumores muito pigmentados.¹⁰

2) CBC superficial: segundo tipo mais comum, mais encontrado no tronco e membros, apresenta-se com mácula ou placa fina eritematosa, podendo ter escamas finas, geralmente no tronco. Pode apresentar atrofia no centro e periferia mais elevada, com pequenas pápulas brilhantes. No exame dermatoscópico encontramos áreas amorfas brancas com múltiplas erosões. A presença de estruturas em folha ou estruturas concêntricas e telangiectasias finas e curtas, associadas à ausência de ninhos ovóides, telangiectasias arbori-

formas e ulceração, são preditivos deste tipo de tumor.^{2,4,10}

Diagnósticos diferenciais: ceratoses actínicas, carcinomas espinocelulares *in situ*, como a doença de Bowen, psoríase e eczema.¹⁰

3) CBC infiltrativo ou esclerodermiforme: apresenta-se como placa branca, mal delimitada, podendo ter atrofia, e aspecto cicatricial, com telangiectasias sobre a lesão. Geralmente ocorre em pacientes idosos, na cabeça e pescoço. À dermatoscopia encontramos áreas amorfas brancas brilhantes com fundo vermelho leitoso, telangiectasias finas e curtas além de estrias brancas brilhantes.^{2,4,10} Nos tumores pigmentados podemos encontrar as estruturas pigmentadas descritas na Tabela 1.

Diagnósticos diferenciais: cicatriz, esclerodermia.¹⁰ O CBC infiltrativo tem maior risco de recorrência local¹¹.

4) Fibroepitelioma De Pinkus

Tipo raro, de aspecto singular, que pode apresentar-se como placa amolecida eritematosa ou pápula pedunculada, ocorrendo principalmente em tronco inferior.¹ Na dermatoscopia encontramos área vermelho leitosa com telangiectasias arboriformes finas no centro e vasos pontuados na periferia.^{2,4,10}

Diagnósticos diferenciais: papiloma e fibroma.¹⁰

5) Outros tipos: outros tipos clínicos são descritos, como o CBC basoescamoso, mas a sua classificação é mais histopatológica do que clínica. O CBC pigmentado pode ocorrer tanto em variantes nodulares, como superficiais, e mais raramente nos infiltrativos¹¹.

Algumas síndromes podem apresentar múltiplos CBCs, como a síndrome de Gorlin, xeroderma pigmentoso e síndrome de Muir Torre¹².

A dermatoscopia associada ao exame clínico pode alcançar acurácia diagnóstica próxima de 90%, sendo maior nos tumores pigmentados e está diretamente relacionada à experiência do examinador.^{3,4} Os diagnósticos diferenciais descritos apresentam aspectos dermatoscópicos específicos, principalmente em relação ao padrão vascular. As outras técnicas de imagem citadas (MC, TOC e USAF) também possuem papel importante nesta diferenciação, mas muitas vezes não estão disponíveis na prática clínica diária, diferentemente da dermatoscopia que se encontra acessível para a grande maioria dos profissionais envolvidos no manejo dos carcinomas basocelulares.^{5,13}

Quadro 1 - Principais estruturas dermatoscópicas dos carcinomas basocelulares (Adaptado de Álvarez-Salafranca M et al.)⁷

Estruturas Pigmentadas	Estruturas Vasculares	Outras estruturas
Ninhos ovóides azul acinzentados	Telangiectasias arboriformes	Múltiplas Erosões
Glóbulos azuis	Telangiectasias finas e curtas	Ulceração
Pontos azul acinzentados		Áreas amorfas brancas brilhantes
Estruturas em folha		Estrias brancas brilhantes (crisálidas)

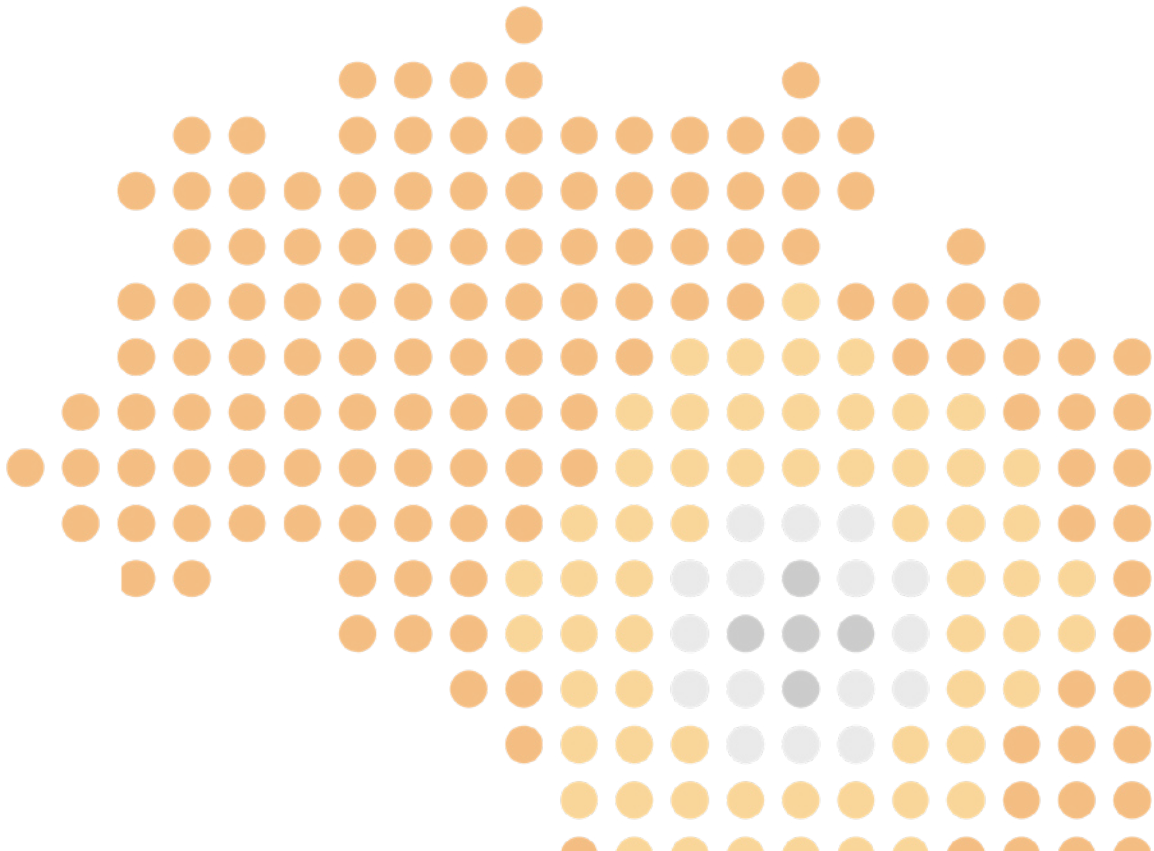
Referências

- 1.Naik, P. P., & Desai, M. B. (2022). Basal Cell Carcinoma: A Narrative Review on Contemporary Diagnosis and Management. *Oncology and therapy*, 10(2), 317–335. <https://doi.org/10.1007/s40487-022-00201-8>
- 2.Tanese K. (2019). Diagnosis and Management of Basal Cell Carcinoma. *Current treatment options in oncology*, 20(2), 13. <https://doi.org/10.1007/s11864-019-0610-0>
- 3.Heath, M. S., & Bar, A. (2023). Basal Cell Carcinoma. *Dermatologic clinics*, 41(1), 13–21. <https://doi.org/10.1016/j.det.2022.07.005>
- 4.Cameron, M. C., Lee, E., Hibler, B. P., Giordano, C. N., Barker, C. A., Mori, S., Cordova, M., Nehal, K. S., & Rossi, A. M. (2019). Basal cell carcinoma: Contemporary approaches to diagnosis, treatment, and prevention. *Journal of the American Academy of Dermatology*, 80(2), 321–339. <https://doi.org/10.1016/j.jaad.2018.02.083>
- 5.Dorrell, D. N., & Strowd, L. C. (2019). Skin Cancer Detection Technology. *Dermatologic clinics*, 37(4), 527–536. <https://doi.org/10.1016/j.j.det.2019.05.010>
- 6.Halip, I. A., Vătă, D., Statescu, L., Salahoru, P., Patraşcu, A. I., Temelie Olinici, D., Tarcau, B., Popescu, I. A., Mocanu, M., Constantin, A. M., Crisan, M., Brihan, I., Nicolescu, A. C., & Gheuca-Solovastru, L. (2022). Assessment of Basal Cell Carcinoma Using Dermoscopy and High Frequency Ultrasound Examination. *Diagnostics (Basel, Switzerland)*, 12(3), 735. <https://doi.org/10.3390/diagnostics12030735>
- 7.Álvarez-Salafranca, M., Ara, M., & Zaballos, P. (2021). Dermoscopy in Basal Cell Carcinoma: An Updated Review. *Dermatoscopia del carcinoma basocelular: revisión actualizada. Actas dermo-sifilograficas*, 112(4), 330–338. <https://doi.org/10.1016/j.ad.2020.11.011>

8. Peris K, Fargnoli MC, Garbe C, Kaufmann R, Bastholt L, Seguin NB, Bataille V, Marmol VD, Dummer R, Harwood CA, Hauschild A, Höller C, Haedersdal M, Malvey J, Middleton MR, Morton CA, Nagore E, Stratigos AJ, Szeimies RM, Tagliaferri L, Trakatelli M, Zalaudek I, Eggermont A, Grob JJ; European Dermatology Forum (EDF), the European Association of Dermato-Oncology (EADO) and the European Organization for Research and Treatment of Cancer (EORTC). Diagnosis and treatment of basal cell carcinoma: European consensus-based interdisciplinary guidelines. *Eur J Cancer*. 2019 Sep;118:10-34.
 9. Basset-Seguín N, Herms F. Update in the Management of Basal Cell Carcinoma. *Acta Derm Venereol*. 2020 Jun 3;100(11)
 10. Kim, D. P., Kus, K. J. B., & Ruiz, E. (2019). Basal Cell Carcinoma Review. *Hematology/oncology clinics of North America*, 33(1), 13–24. <https://doi.org/10.1016/j.hoc.2018.09.004>
 11. Pampena R, Parisi G, Benati M, Borsari S, Lai M, Paolino G, Cesinaro AM, Ciardo S, Farnetani F, Bassoli S, Argenziano G, Pellacani G, Longo C. Clinical and Dermoscopic Factors for the Identification of Aggressive Histologic Subtypes of Basal Cell Carcinoma. *Front Oncol*. 2021 Feb 19;10:630458.
 12. Peggy A Wu. Epidemiology, pathogenesis, clinical features, and diagnosis of basal cell carcinoma. UpToDate. 2022. Disponível em: < <http://www.uptodate.com/online>>. Acesso em: 12/2022.
 13. Peris, K., Fargnoli, M. C., Garbe, C., Kaufmann, R., Bastholt, L., Seguin, N. B., Bataille, V., Marmol, V. D., Dummer, R., Harwood, C. A., Hauschild, A., Höller, C., Haedersdal, M., Malvey, J., Middleton, M. R., Morton, C. A., Nagore, E., Stratigos, A. J., Szeimies, R. M., Tagliaferri, L., ... European Dermatology Forum (EDF), the European Association of Dermato-Oncology (EADO) and the European Organization for Research and Treatment of Cancer (EORTC) (2019). Diagnosis and treatment of basal cell carcinoma: European consensus-based interdisciplinary guidelines. *European journal of cancer (Oxford, England: 1990)*, 118, 10–34. <https://doi.org/10.1016/j.ejca.2019.06.003>
-

Capítulo 4

Histopatología



04 | Histopatologia

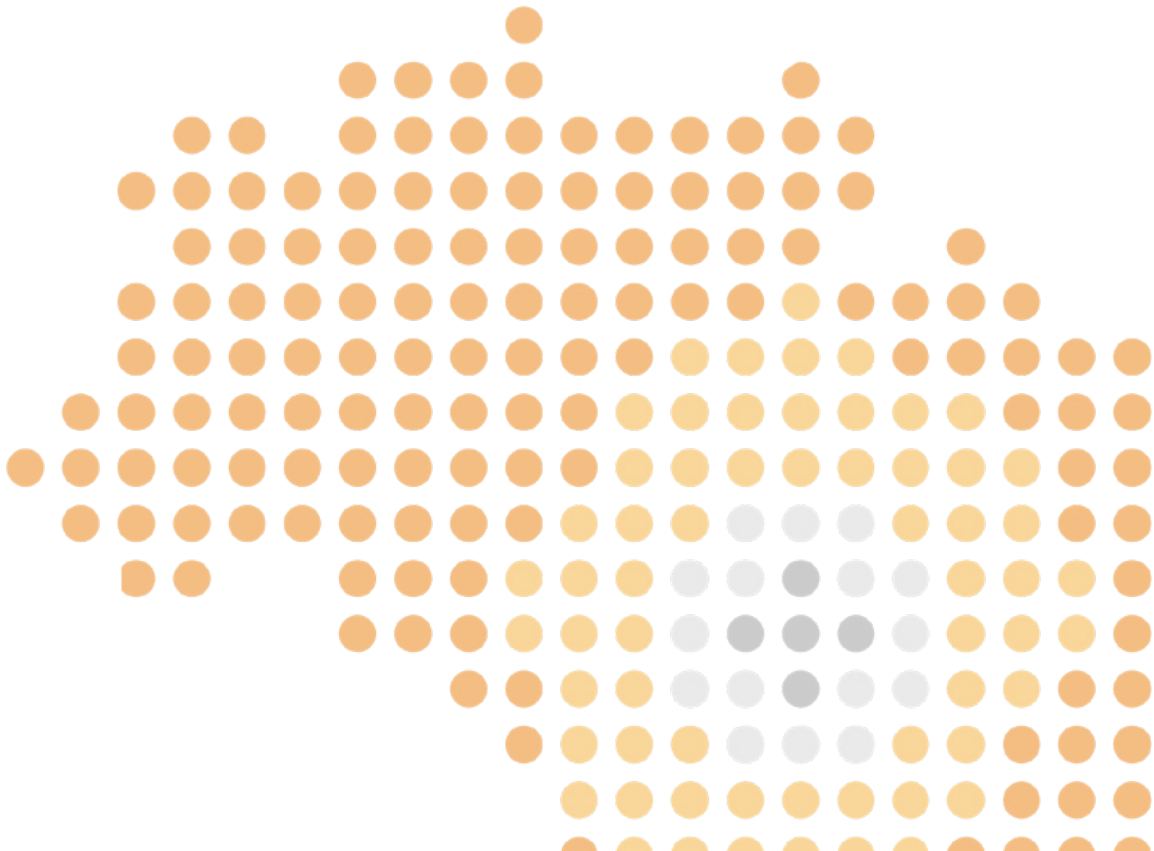
O CBC é facilmente reconhecido na histopatologia por ser constituído por maciços intradérmicos de células basaloideas, ou seja, células semelhantes às da camada basal da epiderme (com núcleos ovalados, grandes, e escasso citoplasma) alinhadas paralelamente na periferia dos maciços celulares (paliçada). O estroma fibroso tumoral também é característico com focos de retração em relação aos maciços epiteliais. É importante definir o tipo histopatológico do carcinoma basocelular porque alguns deles (tipos superficial, micronodular e esclerodermiforme) apresentam padrão de crescimento mais infiltrativo, o que tem implicação clinicocirúrgica devido a maior probabilidade de recorrência.

Referências

1. Practical dermatopathology. Ronald P. Rapini. Second edition. Elsevier Inc., 2012
2. Atlas of dermatopathology: synopsis and atlas of Lever's histopathology of the skin. David E. Elder et al. Fourth edition. Philadelphia: Wolters Kluver, 2021

Capítulo 5

Classificação quanto ao
risco de recorrência local do
carcinoma basocelular



05 | Classificação quanto ao risco de recorrência local do carcinoma basocelular

O sistema de estratificação de risco mais utilizado para o CBC é o do National Comprehensive Cancer Network (NCCN), que diferencia tumores localizados com baixo e alto risco de recorrência de acordo com parâmetros tanto individuais quanto tumorais (Quadro 2). A maioria dos CBCs apresenta baixo risco de recorrência em cinco anos (2,3 a 10,1% quando tratado com cirurgia convencional e 1 a 3,2% com cirurgia micrográfica).

Quadro 2 – Classificação do risco de recorrência do carcinoma basocelular

	Baixo risco	Alto risco
Fatores tumorais		
Tamanho	<2cm	>2cm
Localização	Tronco, extremidades	Qualquer tamanho quando localizado na cabeça, pescoço, mãos, pés, região pré-tibial ou urogenital
Bordas	em definidas	Mal definidas
Recidiva	Não (primário)	Sim
Subtipo histopatológico	Nodular, superficial	Esclerodermiforme, infiltrativo, micronodular, basoescomoso
Envolvimento perineural	Não	Sim
Fatores individuais		
Imunossupressão	Não	Sim
Radioterapia prévia	Não	Sim

Adaptado do National Comprehensive Cancer Network (NCCN)

Mais recentemente, uma classificação proposta pelo Brigham and Women's Hospital (BWH) inclui não apenas o risco de recorrência do CBC, mas também prioriza o risco de metástases e/ou morte pelo tumor (Quadro 3). Os tumores >2cm apresentaram um risco de recorrência local de 9% e 6,5% de metástases ou óbito. Tumores >4cm, com localização na cabeça/pescoço e profundidade ultrapassando o tecido subcutâneo foram preditores de metástase e óbito.

Quadro 3 – Classificação do Brigham and Women's Hospital (BWH) para carcinoma basocelular

T1- Tumor <2cm ou \geq 2cm com zero ou um fator de risco*

T2: Tumor \geq 2cm com dois ou três fatores de risco*

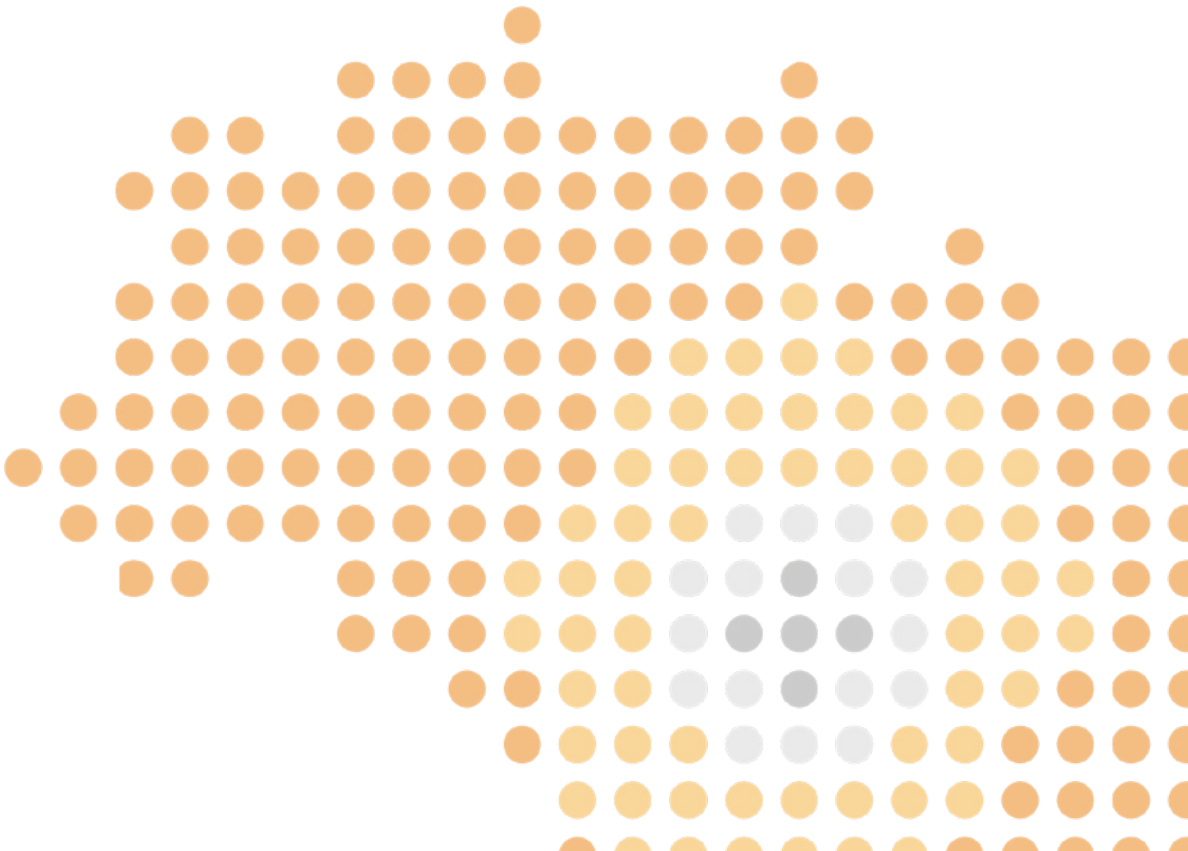
* *Fatores de risco: tumor \geq 4cm, localização na cabeça/pescoço e profundidade ultrapassando o tecido subcutâneo*

Referências

- 1.NCCN Guidelines Version 2. 2022. Basal Cell Skin Cancer.
- 2.Health MS, Bar A. Basal cell carcinoma. Dermatol Clin 2023;41:13-21.
- 3.Morgan FC, Ruiz ES, Karia PS, Besaw RJ, Neel VA, Schmults CD. Factors predictive of recurrence, metastasis, and death from primary basal cell carcinoma 2 cm or larger in diameter. J Am Acad Dermatol 2020;83:832-8.
- 4.Morgan FC, Ruiz ES, Karia PS, Besaw RJ, Neel VA, Schmults CD. Brigham and Women's Hospital tumor classification system for basal cell carcinoma identifies patients with risk of metastasis and death. J Am Acad Dermatol 2021;85:582-7.
- 5.Kim DP, Kus KJB, Ruiz E. Basal Cell Carcinoma Review. Hematol Oncol Clin North Am. 2019;33:13-24.
- 6.Krakowski AC, Hafeez F, Westheim A, Pan EY, Wilson M. Advanced basal cell carcinoma: What dermatologists need to know about diagnosis. J Am Acad Dermatol 2022;86:S1-13.
- 7.Nasr I, McGrath EJ, Harwood CA, Botting J, Buckley P, Rudney PG et al. British Association of Dermatologists guidelines for the management of adults with basal cell carcinoma 2021. Br J Dermatol 2021;185:899-920.
- 8.Bichakjian C, Armstrong A, Baum C, Bordeaux JS, BrownM, Busam KJ et al. Guidelines of care for the management of basal cell carcinoma. J Am Acad Dermatol 2018;78:540-59
- 9.Cameron MC, Lee E, Hibler BP, Giordano CN, Barker CA, Mori et al. Basal cell carcinoma: Contemporary approaches to diagnosis, treatment, and prevention. J Am Acad Dermatol 2019;80:321-39.

Capítulo 6

Tratamento do carcinoma basocelular de baixo risco de recorrência



06 | Tratamento do carcinoma basocelular de baixo risco de recorrência

De acordo com o National Comprehensive Cancer Network (NCCN) o tratamento do CBC é estratificado conforme o risco de recorrência. São considerados CBCs de baixo risco os subtipos histológicos nodular e superficial sem envolvimento perineural, primários, localizados no tronco e extremidades, em áreas não previamente irradiadas, menores de 2 cm, com bordas bem definidas, e em indivíduos imunocompetentes¹. Considerando que o objetivo principal do tratamento do CBC é a remoção completa do tumor com a preservação máxima da função e cosmética a excisão e sutura é considerada o tratamento de escolha mesmo nos casos de baixo risco de recorrência, principalmente no subtipo nodular. Neste, quando ainda for limitado a derme e não for localizado em áreas pilosas (couro cabeludo, região pubiana e axilas) a curetagem seguida de eletrocoagulação pode ser uma opção².

Entretanto, pacientes com CBC classificado como superficial, as modalidades de tratamento não cirúrgicas como terapias tópicas com imiquimode e 5-fluorouracil, terapia fotodinâmica tópica com aminolevulinato de metila (MAL) ou ácido 5-amino levulinato (ALA) e a crioterapia podem ser consideradas, mesmo que apresentem índices de curas inferiores (cerca de 10% inferiores), quando comparado ao as modalidades de tratamento cirúrgico³. Tal conduta fundamenta-se nos melhores resultados cosméticos cicatriciais obtidos com as modalidades de tratamento não cirúrgico em comparação a sequela cicatricial inestética do tratamento cirúrgico, muitas vezes desproporcional ao risco que o CBC oferece ao seu portador.

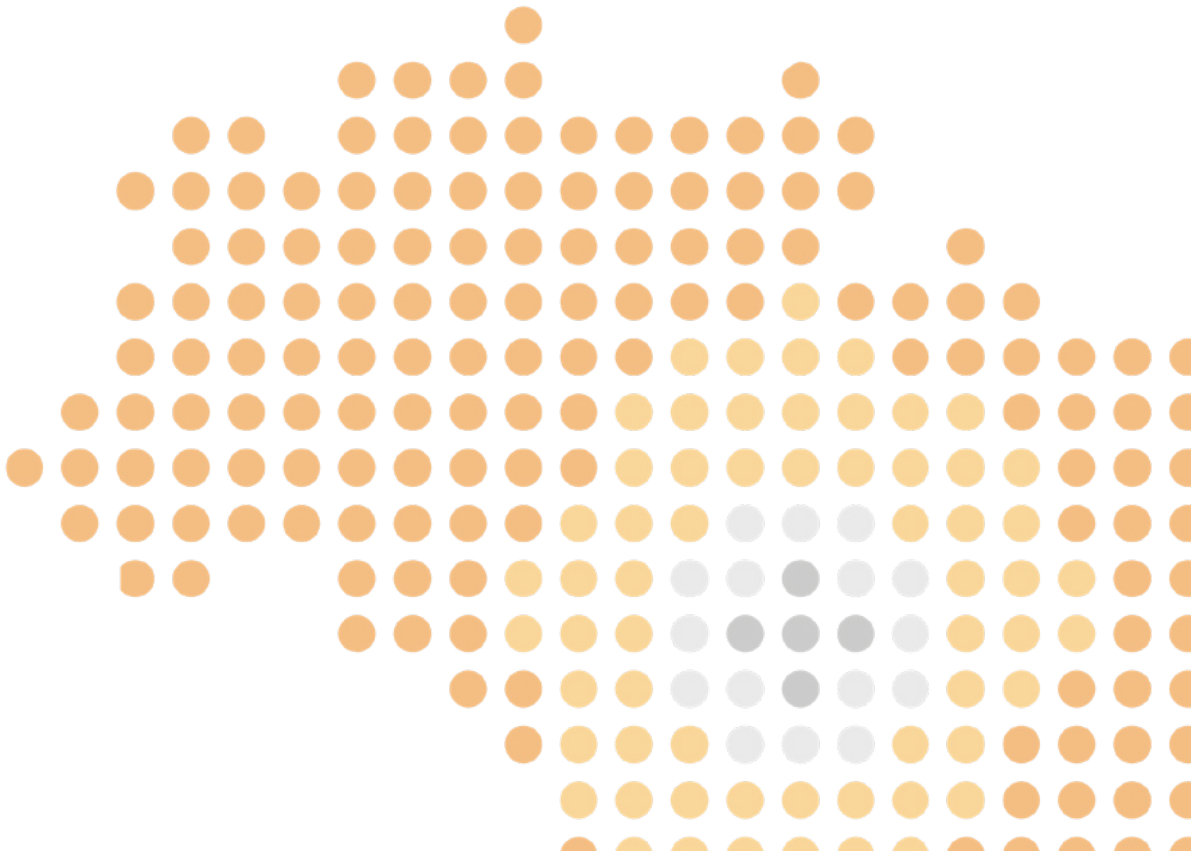
Por último vale destacar a importância do seguimento dermatológico regular após a realização das modalidades de tratamento não cirúrgico, amparado pela dermatoscopia e quando possível pela microscopia confocal, para detecção precoce de eventual recorrência do tumor⁴.

Referências

- 1.NCCN Guidelines Version 2. 2022. Basal Cell Skin Cancer.
- 2.Lewin JM, Carucci JA. Advances in the management of basal cell carcinoma. F1000Prime Reports 2015; 7:53 (doi:10.12703/P7-53).
- 3.Peris K, Fargnoli MC, Garbe C, et al. Diagnosis and treatment of basal cell carcinoma: European consensus-based interdisciplinary guidelines. European Journal of Cancer 2019; 118: 10-34 (doi.org/10.1016/j.ejca.2019.06.003).
- 4.Rezze GG, Terzian LR, Paschoal FM. Confocal microscopy in the diagnosis of pink facial lesions. Surg Cosmet Dermatol 2013;5(1):55--7

Capítulo 7

Tratamento Cirúrgico do Carcinoma Basocelular de Alto risco



07 | Tratamento Cirúrgico do Carcinoma Basocelular de Alto risco

Após a devida classificação do CBC em baixo e alto risco, de acordo com fatores que influenciam no potencial de recidiva local, é importante definir os possíveis tratamentos. Se no CBC de baixo risco existem várias opções terapêuticas (cirúrgicas ou não)¹, nos CBC de alto risco, as principais opções são cirúrgicas (com controle microscópico histológico das margens ou ressecção standard com margens cirúrgicas maiores), ficando a radioterapia reservada para os não candidatos ao tratamento cirúrgico¹.

A ressecção standard com avaliação pós-operatória das margens cirúrgicas por parafina é uma opção muito utilizada no nosso país para o tratamento dos CBC de alto risco. Para esse tratamento, margens cirúrgicas entre 4 - 6 mm², podendo chegar a 8 mm³, são traçadas ao redor do tumor visível e o estudo anatomopatológico definitivo é feito posteriormente por parafina. As taxas de ressecções incompletas com a ressecção standard são variáveis nos tumores de alto risco, com estudos apontando entre 3,2% - 61,5%, dependendo do tamanho do tumor, localização, subtipo histológico e tratamentos prévios^{4,5,6}.

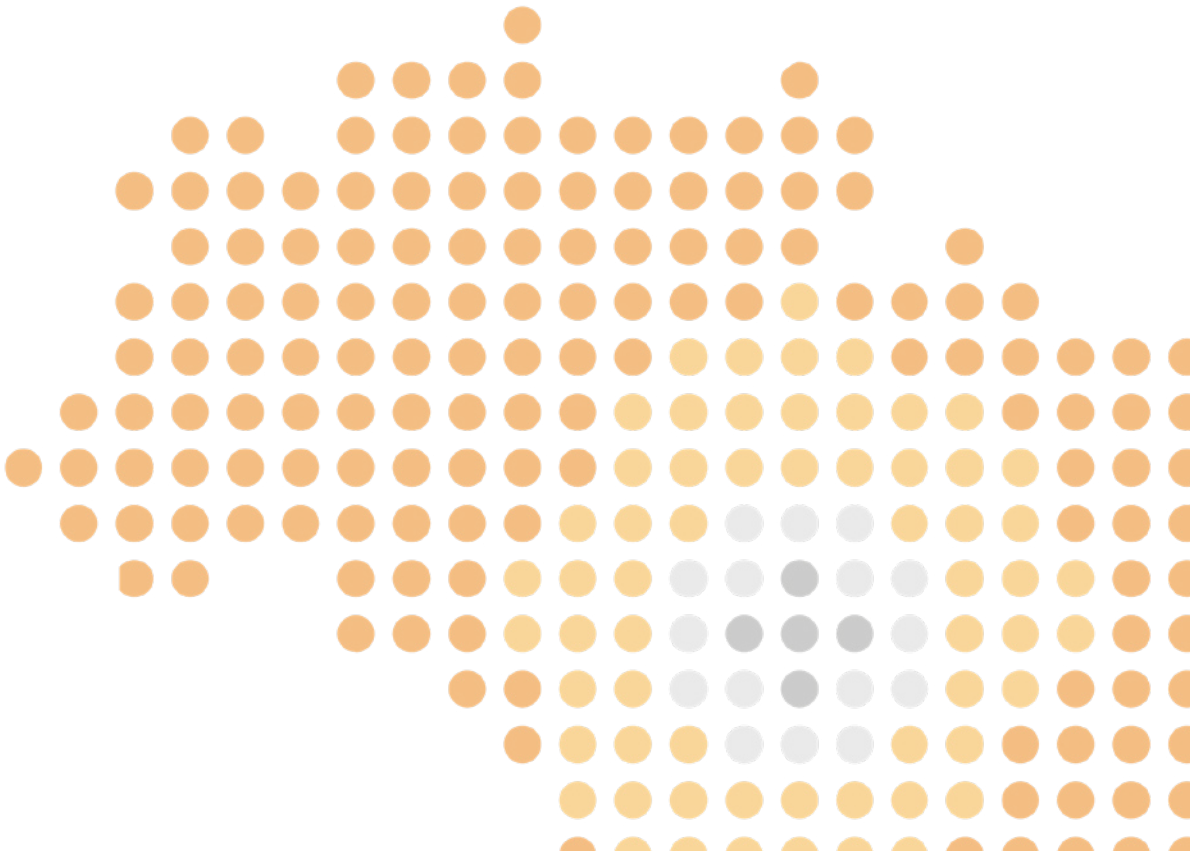
Entre as opções de cirurgia nos tumores de alto risco, destacam-se os procedimentos com controle microscópico histológico das margens, como cirurgia micrográfica de Mohs, ressecção com controle "en face" das margens periféricas e profundas¹, ou outras técnicas que tem por objetivo esse mesmo controle das margens cirúrgicas, como "torta de Tubingen" e método de Munique. Toda técnica com controle completo das margens cirúrgicas, tem em comum, a busca pela segurança oncológica na ressecção total do tumor e preservação do máximo de pele saudável possível, contribuindo para altas taxas de controle local da doença. Algumas meta análises foram feitas para comparar cirurgia de Mohs à ressecção standard para o tratamento dos tumores de alto risco, com taxas de recorrências locais em 5 anos de 1,0% e 10,1% respectivamente, nos tumores primários e melhores resultados para a técnica de Mohs, também nos CBCs recorrentes, com taxas de 5,6% contra 17,4% da ressecção "standard"^{7,8}, sendo as técnicas com controle histológico completo das margens preferíveis em tumores de alto risco e tumores não totalmente excisados com margens positivas após ressecção "standard", independentemente do risco.

Referências

1. Version 2.2022, 03/24/2022 © 2022 National Comprehensive Cancer Network® (NCCN®)
 2. Quazi SJ, Aslam N, Saleem H, et al. Surgical Margin of Excision in Basal Cell Carcinoma: A Systematic Review of Literature. *Cureus* 2020;12:e9211.
 3. Schell AE, Russell MA, Park SS. Suggested excisional margins for cutaneous malignant lesions based on Mohs micrographic surgery. *JAMA Facial Plast Surg* 2013;15:337-343.
 4. Su SY, Giorlando F, Ek EW, Dieu T. Incomplete excision of basal cell carcinoma: a prospective trial. *Plast Reconstr Surg* 2007;120:1240-1248.
 5. Farhi D, Dupin N, Palangie A, et al. Incomplete excision of basal cell carcinoma: rate and associated factors among 362 consecutive cases. *Dermatol Surg* 2007;33:1207-1214.
 6. Kappelin J, Nielsen K, Nilsson F, et al. Surgical treatment of basal cell carcinoma: a case series on factors influencing the risk of an incomplete primary excision. *J Eur Acad Dermatol Venereol* 2020;34:2518-2525.
 7. Rowe DE, Carroll RJ, Day CL, Jr. Long-term recurrence rates in previously untreated (primary) basal cell carcinoma: implications for patient follow-up. *J Dermatol Surg Oncol* 1989;15:315-328.
 8. Rowe DE, Carroll RJ, Day CL, Jr. Mohs surgery is the treatment of choice for recurrent (previously treated) basal cell carcinoma. *J Dermatol Surg Oncol* 1989;15:424-431.
-

Capítulo 8

Tratamento sistêmico do CBC metastático ou irressecável



08 | Tratamento sistêmico do CBC metastático ou irressecável

Para os pacientes com CBC metastático ou localmente avançado não passível de tratamento curativo com cirurgia e/ou radioterapia, a terapia sistêmica inicial deve ser com um inibidor da via Hedgehog, como o vismodegibe ou sonidegibe (a primeira opção é a disponível no Brasil).^{1,2} O vismodegibe é administrado por via oral na dose 150 mg diariamente continuamente ou em esquemas alternativos, com dosagem intermitente.

O estudo de fase II STEVIE incluiu 1119 pacientes com doença localmente avançada e 96 com doença metastática. Os pacientes foram tratados com vismodegibe continuamente até a progressão da doença ou toxicidade inaceitável. Entre os pacientes com doença localmente avançada, a taxa de resposta objetiva foi de 68%, com 33% de resposta completa e 35% de resposta parcial, e a sobrevida livre de progressão mediana foi de 23 meses. Entre os pacientes com doença metastática, a taxa de resposta objetiva foi de 37%, 5% de resposta completa e 32% de resposta parcial, e a sobrevida livre de progressão mediana foi de 13 meses. Aproximadamente 1/3 dos pacientes descontinuaram o tratamento por eventos adversos, incluindo espasmos musculares, disgeusia, perda de peso, diminuição de apetite e astenia.¹ Em função do perfil de tolerância peculiar e potencial impacto em qualidade de vida e funcionalidade, o acompanhamento multidisciplinar de pacientes em uso de inibidores da via Hedgehog é recomendado.

Mais recentemente, a imunoterapia na forma de agentes anti-PD-1 também foi incorporada ao tratamento do CBC avançado, e atualmente é indicada para pacientes refratários ou intolerantes ao uso de inibidores da via Hedgehog. No estudo EMPOWER-BCC 1, de fase II, o Cemiplimabe demonstrou significativa atividade antitumoral e um perfil de segurança em linha com aquele observado em outras indicações de anticorpos anti-PD-1. Na coorte de pacientes com doença localmente avançada e uso prévio do vismodegibe ou sonidegibe, a taxa de resposta objetiva do cemiplimabe em monoterapia foi de 31%, com mediana para resposta de 4,3 meses e mediana de sobrevida livre de progressão de 19 meses.³ Dentre aqueles com doença metastática, a taxa de resposta foi de 21,4%, e a mediana de sobrevida livre de progressão de 8,3 meses.⁴

Referências

Basset-Séguin N, Hauschild A, Kunstfeld R, Grob J, Dréno B, Mortier L, et al. Vismodegib in patients with advanced basal cell carcinoma: Primary analysis of STEVIE, an international, open-label trial. *Eur J Cancer Oxf Engl 1990*. 2017;86:334–48.

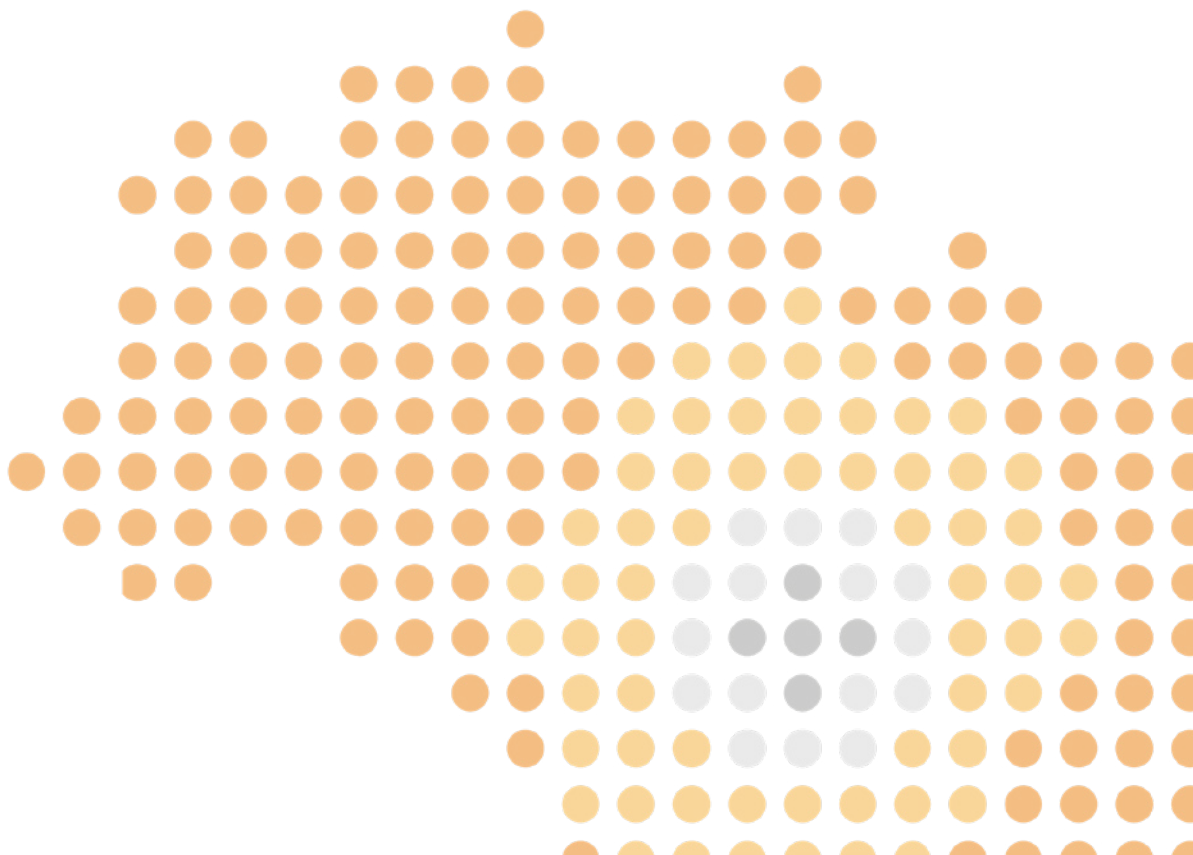
2. Migden MR, Guminski A, Gutzmer R, Dirix L, Lewis KD, Combemale P, et al. Treatment with two different doses of sonidegib in patients with locally advanced or metastatic basal cell carcinoma (BOLT): a multicentre, randomised, double-blind phase 2 trial. *Lancet Oncol*. 2015 Jun;16(6):716–28.

3. Stratigos AJ, Sekulic A, Peris K, Bechter O, Prey S, Kaatz M, et al. Cemiplimab in locally advanced basal cell carcinoma after hedgehog inhibitor therapy: an open-label, multi-centre, single-arm, phase 2 trial. *The Lancet Oncology*; 2021;22(6):848–57.

4. Lewis K, Peris K, Sekulic A, Stratigos A, Dunn L, Eroglu Z, et al. Interim analysis of phase 2 results for cemiplimabe in patients with metastatic basal cell carcinoma (mBCC) who progressed or are intolerant to Hedgehog inhibitors (HHIs). *J Immunother Cancer* 2020; 8: 10.1136

Capítulo 9

Prognóstico



09 | Prognóstico

Uma vez realizada a estratificação de risco e o tratamento adequado de acordo com essa avaliação, as recidivas do carcinoma basocelular (CBC) são raras¹ e, quando ocorrem, tendem a ser passíveis de tratamento conforme apresentado anteriormente nesta cartilha.

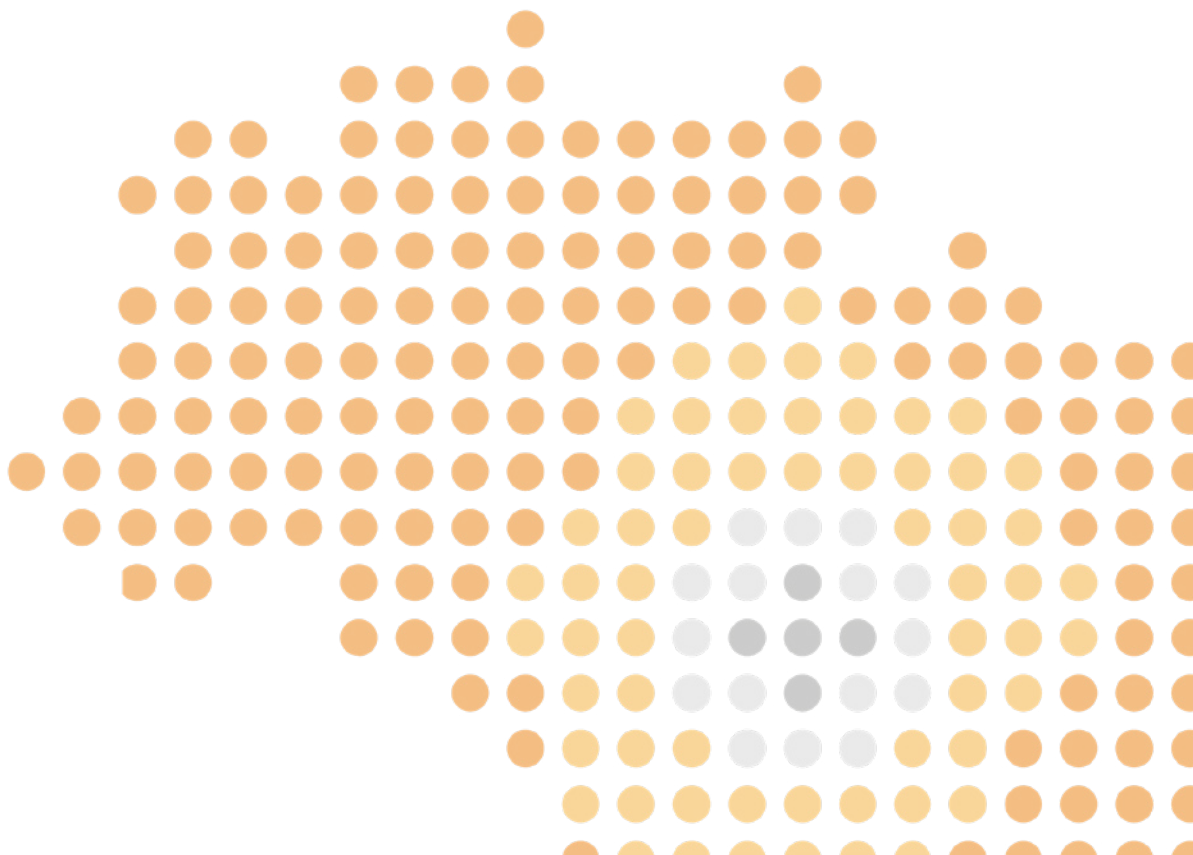
Estima-se que 30 a 50% dos pacientes tratados com CBC desenvolverão outro(s) CBC(s) durante a vida, o que representa um risco dez vezes maior do que comparado a população gera². O diagnóstico de um segundo CBC tende a ser mais comum após passado um período curto da primeira lesão, o que sugere a importância do seguimento tanto a curto quanto a longo prazo desses pacientes³.

Referências

- 1 - Otsuka ACVG, Bertolli E, de Macedo MP, Pinto CAL, Duprat Neto JP. Intraoperative assessment of surgical margins using “en face” frozen sections in the management of cutaneous carcinomas. *An Bras Dermatol.* 2022 Sep-Oct;97(5):583-591.
 - 2 - National Comprehensive Cancer Network (NCCN®) Guidelines. Basal Cell Carcinoma. Version 2.2022
 - 3 - Kiiski V, de Vries E, Flohil SC, Bijl MJ, Hofman A, Stricker BH, Nijsten T. Risk factors for single and multiple basal cell carcinomas. *Arch Dermatol.* 2010 Aug;146(8):848-55.
-

Capítulo 10

Prevenção



As principais medidas de prevenção primária do CBC são baseadas nos fatores de risco já mencionados em tópico anterior. Levando-se em consideração que mais 90% dos casos de câncer de pele não melanoma (incluindo CBC) tem participação dos raios UV como principal fator etiopatogênico, a fotoproteção é a principal medida a ser adotada em pacientes de maior risco¹. Evitar a exposição direta ao sol nos horários de maior índice UV, uso de protetor solar com fator de proteção solar de no mínimo 30 e medidas físicas de proteção solar como vestuário, chapéu e óculos de sol são as principais medidas recomendadas².

Pacientes com história de carcinoma basocelular prévio tem risco significativamente maior de desenvolvimento de novos tumores cutâneos, como melanoma e não melanoma. A incidência de novos CBCs pode ser até 10X maior do que a população em geral^{3,4}. Medidas de prevenção secundária para este grupo de pacientes incluem, além do autoexame periódico, exame dermatológico a cada 6-12 meses pelos primeiros 5 anos após o diagnóstico do primeiro tumor, que pode ser reduzido nos anos subsequentes⁵. O rastreamento periódico para pacientes sem história prévia de carcinoma basocelular é controverso. Porém, a maioria das diretrizes sugere a realização de um exame dermatológico completo anual em pacientes com mais de 35-40 anos que apresentem mais do que um fator de risco para câncer de pele. Este rastreamento e sua frequência podem ser individualizados de acordo com os fatores de risco acumulados do paciente⁶.

Muitos estudos já foram realizados e, recentemente, novas terapias estão sendo investigadas com o intuito de prevenir o desenvolvimento de CBCs em pacientes com alto risco de desenvolvimento de múltiplos tumores. Em um estudo fase III, a nicotinamida utilizada na dose de 500mg (via oral) de 12 em 12 horas por 12 meses mostrou-se eficaz em reduzir em 23% o número de novos carcinomas (basocelular e espinocelular) em pacientes com dano actínico importante⁷. Esta molécula participa na prevenção de danos celulares causados pela depleção de ATP celular, bloqueio glicolítico e imunossupressão enquanto ativa a energia celular e auxilia no reparo do DNA⁸. Outras terapêuticas como retinóides tópicos ou sistêmicos e suplementação oral com selênio ou beta-carotenos não são recomendadas atualmente como medidas preventivas do carcinoma basocelular⁹.

Referências

1. Trager MH, Queen D, Samie FH, Carvajal RD, Bickers DR, Geskin LJ. Advances in Prevention and Surveillance of Cutaneous Malignancies. *Am J Med.* 2020 Apr;133(4):417-423. doi: 10.1016/j.amjmed.2019.10.008. Epub 2019 Nov 9. PMID: 31712100; PMCID: PMC7709483.
2. Schalka S, Steiner D, Ravelli FN, Steiner T, Terena AC, Marçon CR, Ayres EL, Addor FA, Miot HA, Ponzio H, Duarte I, Neffá J, Cunha JA, Boza JC, Samorano Lde P, Corrêa Mde P, Maia M, Nasser N, Leite OM, Lopes OS, Oliveira PD, Meyer RL, Cestari T, Reis VM, Rego VR; Brazilian Society of Dermatology. Brazilian consensus on photoprotection. *An Bras Dermatol.* 2014 Nov-Dec;89(6 Suppl 1):1-74. doi: 10.1590/abd1806-4841.20143971. PMID: 25761256; PMCID: PMC4365470.
3. Wehner MR, Linos E, Parvataneni R, et al. Timing of subsequent new tumors in patients who present with basal cell carcinoma or cutaneous squamous cell carcinoma. *JAMA Dermatol* 2015;151(4):382.
4. Kim DP, Kus KJB, Ruiz E. Basal Cell Carcinoma Review. *Hematol Oncol Clin North Am.* 2019 Feb;33(1):13-24. doi: 10.1016/j.hoc.2018.09.004. PMID: 30497670.
5. NCCN guidelines. (Basal Cell Carcinoma Version 2.2022) https://www.nccn.org/professionals/physician_gls/pdf/nmsc.pdf.
6. Johnson MM, Leachman SA, Aspinwall LG, Cranmer LD, Curiel-Lewandrowski C, Sondak VK, Stemwedel CE, Swetter SM, Vetto J, Bowles T, Dellavalle RP, Geskin LJ, Grossman D, Grossmann KF, Hawkes JE, Jeter JM, Kim CC, Kirkwood JM, Mangold AR, Meyskens F, Ming ME, Nelson KC, Piepkorn M, Pollack BP, Robinson JK, Sober AJ, Trotter S, Venna SS, Agarwala S, Alani R, Averbook B, Bar A, Becevic M, Box N, E Carson W 3rd, Cassidy PB, Chen SC, Chu EY, Ellis DL, Ferris LK, Fisher DE, Kendra K, Lawson DH, Leming PD, Margolin KA, Markovic S, Martini MC, Miller D, Sahni D, Sharfman WH, Stein J, Stratigos AJ, Tarhini A, Taylor MH, Wisco OJ, Wong MK. Skin cancer screening: recommendations for data-driven screening guidelines and a review of the US Preventive Services Task Force controversy. *Melanoma Manag.* 2017 Mar;4(1):13-37. doi: 10.2217/mmt-2016-0022. Epub 2017 Mar 1. PMID: 28758010; PMCID: PMC5480135.
7. Chen AC, Martin AJ, Choy B, et al. A phase 3 randomized trial of nicotinamide for skin-cancer chemoprevention. *N Engl J Med.* 2015;373:1618-1626.
8. Cameron MC, Lee E, Hibler BP, Giordano CN, Barker CA, Mori S, Cordova M, Nehal KS, Rossi AM. Basal cell carcinoma: Contemporary approaches to diagnosis, treatment, and prevention. *J Am Acad Dermatol.* 2019 Feb;80(2):321-339. doi: 10.1016/j.jaad.2018.02.083. Epub 2018 May 19. Erratum in: *J Am Acad Dermatol.* 2019 Jul;81(1):310. PMID: 29782901.
9. Work Group; Invited Reviewers, Kim JYS, Kozlow JH, Mittal B, Moyer J, Olencki T, Rodgers P. Guidelines of care for the management of basal cell carcinoma. *J Am Acad Dermatol.* 2018 Mar;78(3):540-559. doi: 10.1016/j.jaad.2017.10.006. Epub 2018 Jan 10. PMID: 29331385.

DIRETORIA GBM

Presidente

Renato Marchiori Bakos (PR)

1º Vice Presidente

Miguel Angelo Brandao (BA)

2º Vice Presidente

Rodrigo R. Munhoz (SP)

Secretário Geral

Bianca Costa Soares de Sá (SP)

1º Secretário

Juliana Kida Ikino (SC)

Tesoureiro

Ivan Dunshee Filho (SP)

1º Tesoureiro

Ezio Augusto Amaral Filho (PR)

Diretor Editorial

Felice Riccardi (RS)

Diretor Científico

Maurício Mendonça Do Nascimento (SP)

Diretor Internacional

Alberto Julius Alves Wainstein (MG)

Diretor de Informática

Eduardo Bertolli (SP)

Ombudsman

Flavio Cavarsan (GO)

Comissao Cientifica

Jadivan Leite De Oliveira (RJ)

João Duprat (SP)

Laryssa Faical (BA)

Marina Sahade (SP)

Mauro Enokihara (SP)

Rodrigo Villarroel (RS)

Vinicius Vazquez (SP)

Suplentes

Carla Bocchi (RS)

Iuri Amorim De Santana (BA)

Marcelo Moreno (SC)

Comissão Fiscal

André Molina (SP)

Carlos Bastos (PR)

Luis Fernando Kopke (SC)

Milton Barros (SP)

Suplentes

Ana Maria Sortino (SP)

Fernanda Seabra (DF)

Comissao Editorial

Carlos Barcaui (RJ)

Francisco Paschoal (SP)

Milvia Enokihara (SP)

Rodrigo Villarroel (RS)

Vinicius de Lima Vazquez (SP)

Comissao de Informática

Carlos Bastos (PR)

Guilherme Gadens (PR)

Joao Duprat (SP)

Rodrigo Guedes (BA)

Comissao Internacional

Andreia Melo (RJ)

Flavia Bittencourt (MG)

Francisco Belfort (SP)

Juan Maceira (RJ)

Luiz Flavio Coutinho (MG)

Comissao de Ética

Gerson Junqueira (RS)

Luciano Biasi (PR)

Marcus Maia (SP)

Tatiana Blumetti (SP)

Corpo Editorial

Andréia Melo

Bianca Costa Soares de Sá

Carlos Barcaui

Carlos Bastos

Eduardo Bertolli

Flávia Bittencourt

Flávio Cavarsan

Francisco Paschoal

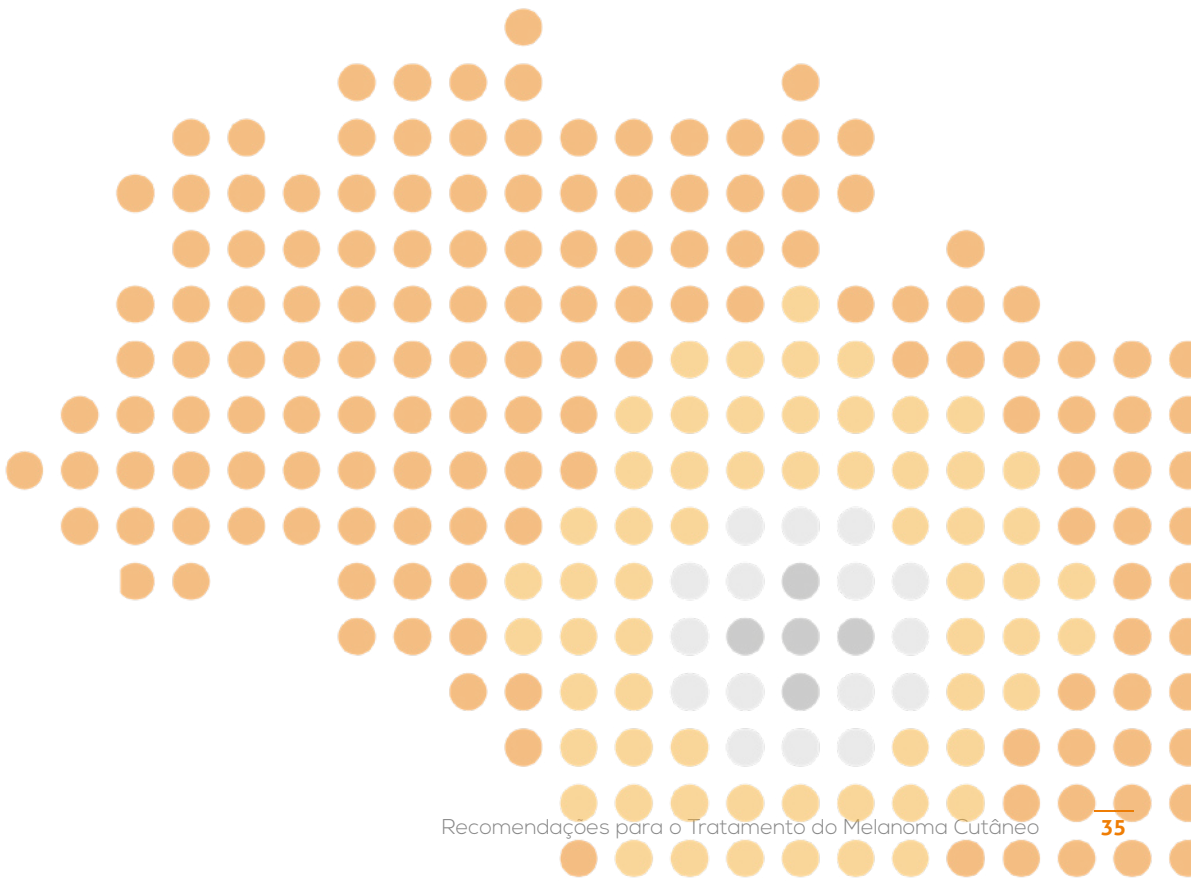
Juan Piñero-Maceira

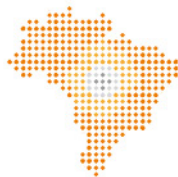Juliana Ikino

Renato Bakos

Rodrigo Munhoz

Tatiana Blumetti





GRUPO BRASILEIRO DE
MELANOMA

APOIO

sanofi